eaglet-eye OVITZ

CUANDO LA PRECISIÓN SE UNE A LA INNOVACIÓN

Perfilador de la superficie ocular y
sistema de aberrometría xwave

Creamos lo extraordinario

"La perfilometría corneoescleral y la capacidad de corregir con precisión la óptica singularmente imperfecta del ojo son elementos innovadores para el cuidado de los ojos. La capacidad de diseñar con confianza lentes personalizadas para cualquier condición de la superficie ocular mejora los resultados de la práctica y lleva la adaptación de lentes de contacto al más alto nivel. No solo identificar y cuantificar la HOA, sino también corregirla individualmente, transforma tanto las prácticas como las vidas de los pacientes. Muchos pacientes, después de años de visión de mala calidad a pesar de los mejores esfuerzos previos, ahora pueden experimentar claridad y comodidad como nunca antes. La creciente compatibilidad de la adaptación precisa de lentes con la corrección de la HOA finalmente permite a los pacientes lograr su mejor visión y vivir vidas más plenas, al tiempo que brinda a los profesionales la satisfacción de marcar una enorme diferencia en la calidad de vida de nuestros pacientes".

Dr. Aaron Wolf, OD, FAAO, FSLS, FIAOMC
Grupo de optometría de Austin, Austin, Texas, EE. UU.

eaglet-eye

LAS LENTES ESCLERALES PARA EL CONTROL DE LA HOA NUNCA HAN TENIDO MÁS ÉXITO

OVITZ®
xwave

eaglet-eye

TRANSFORMANDO LA CONTACTOLOGÍA ESPECIALIZADA

El Eye Surface Profiler perfilometría de la cornea y de la esclera con una precisión sin precedentes. Consiga adaptaciones más rápidas, personalizadas y precisas.

Es fundamental lograr una adaptación estable de la lente escleral antes de intentar corregir la aberración. Aprovechar los datos avanzados del ESP reduce la necesidad de múltiples adaptaciones, optimizando el tiempo en el consultorio y brindando una mejor experiencia al paciente.

Las mediciones rápidas proporcionan una gran precisión de datos de elevación sin extrapolación ni costura.

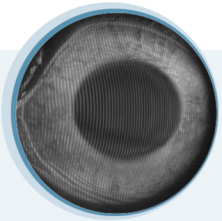

Datos de alta densidad de la córnea completa, de limbo a limbo y de la esclera, para una precisión avanzada.

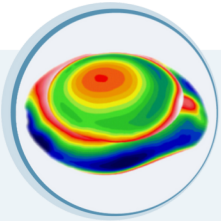

Los algoritmos avanzados garantizan un ajuste y una comodidad óptimos, adaptando cada lente perfectamente al paciente.

FUNCIONA CON TODOS LOS DISEÑOS DE LENTES

Eye Surface Profiler es una plataforma abierta que se integra con todos los fabricantes de lentes. Seleccione las mejores lentes para sus pacientes sin restricciones, ¡el poder en sus manos!

Algoritmos 'First Lens Fit': Los algoritmos integrados eliminan las dudas sobre la adaptación de lentes de contacto. Calculan automáticamente todos los parámetros esenciales de las lentes, lo que garantiza una adaptación perfecta en todo momento.

Lentes totalmente personalizadas: Con 500.000 puntos de datos que capturan cada detalle de la superficie del ojo, el ESP aporta los datos precisos y detallados que exigen los lentes de forma libre.

CONOZCA EL SISTEMA XWAVE

La corrección de aberraciones de orden superior llevada a un nuevo nivel

Al combinar la medición avanzada de aberrometría de frente de onda con el software de torno del fabricante de lentes, OVITZ xwave ofrece el primer sistema de producción de lentes de contacto guiado por frente de onda de circuito cerrado del mundo.

Su diseño y su interfaz son muy fáciles de usar y los optometristas o técnicos pueden empezar a utilizar el dispositivo en cuestión de minutos.



OVITZ® xwave

CORRECCIÓN DE FRENTE DE ONDA. SIMPLE.

Corregir aberraciones de orden superior (HOA) nunca ha sido más fácil y efectivo.

CÓMO FUNCIONA

Ofrezca mejoras de visión que cambien la vida

MEDICIÓN
El exclusivo aberrómetro xwave registra una medición ocular completa.

ANÁLISIS
Se calcula y procesa automáticamente un análisis completo.

DISEÑO
Una óptica HOA se crea mediante un algoritmo de diseño propietario y se envía al laboratorio de fabricación.

FABRICAR
La lente escleral impulsada por la óptica OVITZ HOA es fabricada por el laboratorio.

CASO 1 | Ectasia post-LASIK

Por el Dr. Barry Leonard

Historial del paciente

Una mujer de 52 años se presenta en la clínica para el tratamiento de la ectasia posterior a LASIK en su ojo derecho.

Trabaja como técnica en un consultorio oftalmológico y hace 14 años se sometió a una cirugía Monovision LASIK. Al corregir su ojo derecho para lograr una visión perfecta de lejos, mientras que deja su ojo izquierdo miope, crea puntos focales visuales combinados y le permite a la paciente disfrutar de una buena visión tanto de cerca como de lejos.

Al principio, su visión era aceptable, pero con el tiempo fue empeorando, por lo que se sometió a un retoque tres años después de la primera cirugía. En los últimos años, la visión del ojo derecho se fue haciendo cada vez más borrosa y se le diagnosticó ectasia posrefractiva.

El paciente fue derivado para una adaptación de lente de contacto escleral solo para el ojo derecho, manteniendo el ojo izquierdo miope para monovisión cercana.

REFRACCIÓN DE GAFAS

OD: +0,50 -2,75 x 67 20/60
OI: -2,25 -0,25 x 160 20/20

Lente escleral con corrección HOA

La ectasia post-LASIK puede presentar desafíos visuales importantes, principalmente debido al astigmatismo irregular y las aberraciones de orden superior resultantes, que a menudo requieren soluciones ópticas avanzadas. Las lentes esclerales se han convertido en una opción no quirúrgica líder para el tratamiento de estas irregularidades corneales complejas. Además, pueden incorporar tecnología de frente de onda para reducir eficazmente las aberraciones de orden superior.

Adaptación de lentes esclerales con perfilometría córneo-escleral

El ESP mide directamente la altura sagital y crea mapas detallados que permiten visualizar las formas de la córnea y la esclera, así como las áreas de elevación y depresión. Los datos del ESP revelaron un patrón escleral irregular (Figura 1).

Debido a la asimetría de la córnea y la esclera, se seleccionó una lente de forma libre personalizada. Es fundamental lograr primero un ajuste estable de la lente escleral antes de intentar corregir la aberración. Aprovechar los datos avanzados del ESP reduce la necesidad de múltiples adaptaciones, optimizando el tiempo en el consultorio y brindando una mejor experiencia al paciente.

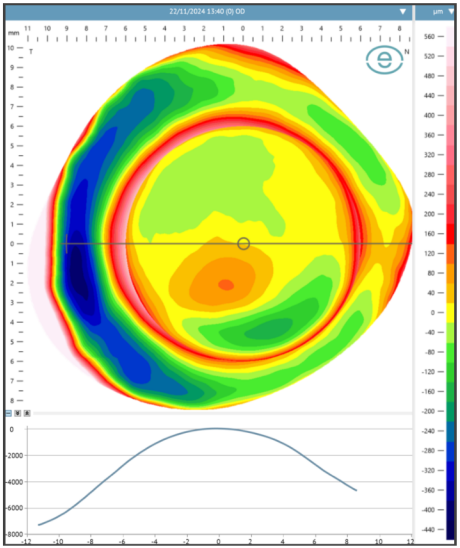

Figura 1 Mapa de elevación de ESP Bisphere.

Corrección de aberraciones de orden superior con el sistema xwave

Se diseñó una lente escleral GAUDI (Valley Contax, USA) de forma libre basada en datos de elevación del ESP. Esta lente de referencia con una serie de marcas de alineación (Figura 2) se utiliza para realizar el proceso de adaptación HOA. La lente marcada era estable y proporcionaba un ajuste optimizado, por lo que no fue necesario realizar modificaciones antes de continuar con las mediciones.

Después de una medición ocular completa con el aberrómetro OVITZ xwave, se pidió una nueva lente escleral potenciada con óptica OVITZ HOA. No fue necesario realizar más ajustes y la paciente alcanzó una agudeza visual de 20/20 con la primera lente HOA (Figura 3). La HOA más grave, Coma (Z7), que se sabe que causa distorsiones visuales semejantes a la visión doble, superó los 0,6 µm, un nivel considerado grave, con una lente escleral de referencia, pero se corrigió a un valor subclínico de 0,1 µm una vez que se agregó la óptica OVITZ HOA.

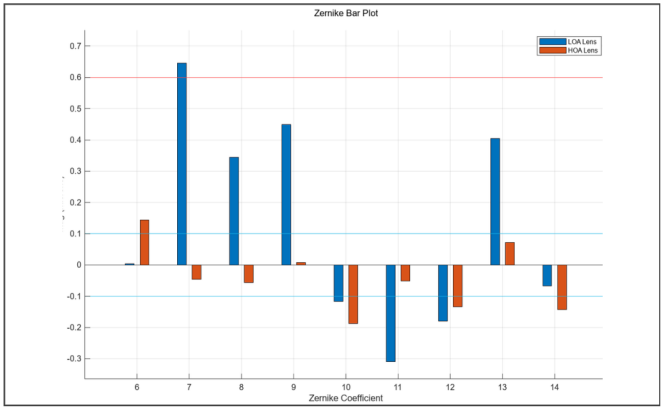

Figura 4 El RMS de HOA se redujo de 1,02 a 0,32 µm (69% reducción).

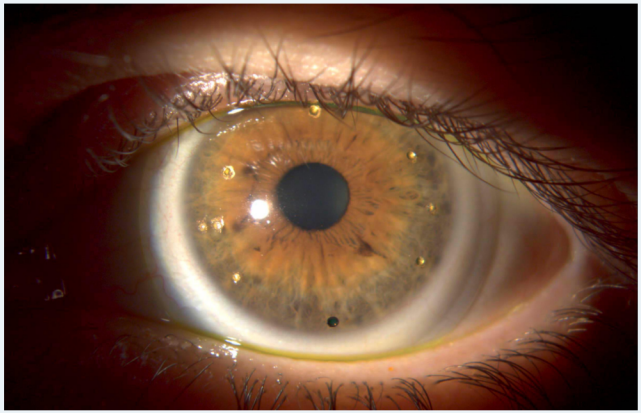

Figura 2 Lente escleral basal con marcas.

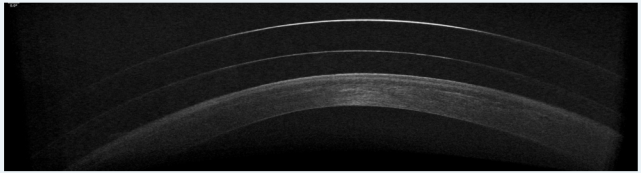

Figura 3 Imágenes OCT transversales del ojo derecho.

CONCLUSIÓN

Las lentes esclerales de forma libre impulsadas por perfilometría junto con ópticas corregidas por HOA impulsadas por frente de onda presentan el futuro de la corrección de la visión. La lente escleral personalizada diseñada utilizando estas tecnologías fue altamente efectiva para reducir las HOA en este paciente con córnea irregular debido a la ectasia post-LASIK.

CUANDO LA PRECISIÓN SE UNE A LA INNOVACIÓN

Perfilador de la superficie ocular y sistema xwave

Las lentes esclerales son ahora una opción estándar de corrección refractiva para pacientes con aberraciones significativas, como ectasia poscirugía refractiva, queratoplastia pospenetrante, traumatismo corneal, degeneración marginal pelúcida y queratocono.

Nos encontramos en una nueva era de lentes de contacto esclerales personalizadas, impulsadas por tecnologías avanzadas como la perfilometría y la óptica guiada por frente de onda. Esta poderosa combinación está diseñada para mejorar tanto la comodidad como los resultados visuales de los pacientes.

Soluciones basadas en dispositivos como estas están revolucionando la atención y ofreciendo nuevas formas de mejorar la vida de quienes tienen necesidades visuales complejas.

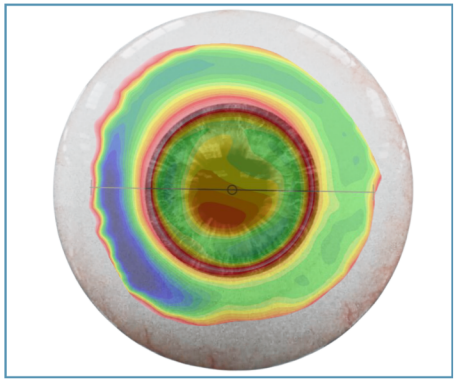

Medición corneoescleral completa
Las formas esclerales son muy irregulares, por lo que es esencial realizar un mapeo ocular preciso.

LIBERTAD TOTAL

Las lentes de contacto esclerales son ideales para personalizar la corrección de la agudeza visual horizontal (HOA) porque, cuando se ajustan correctamente, permanecen estables en el ojo. OVITZ ha demostrado una mayor satisfacción del paciente y una reducción de la HOA utilizando la óptica de HOA guiada por frente de onda de OVITZ cuando se combina con lentes esclerales estables y bien ajustadas.

- Datos de perfilometría corneoescleral para personalizar la zona de apoyo de la superficie posterior.
- Corrección precisa guiada por frente de onda para ópticas personalizadas en la superficie frontal.
- Su lente, su elección: Ovitz y Eaglet Eye son plataformas abiertas y neutrales en cuanto a laboratorio.

Combinando datos de perfilometría del ESP con datos de aberrometría xwave (frente de onda) de OVITZ, puede crear lentes esclerales aún más precisas para la corrección de HOA. Esto se traduce en mejor visión y pacientes más satisfechos.

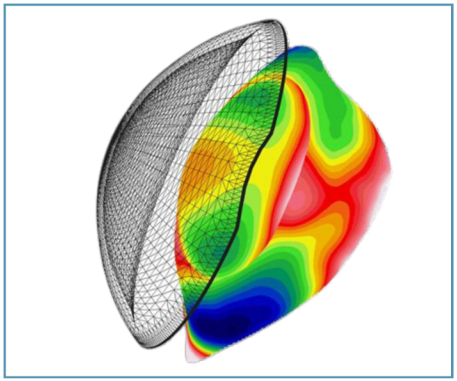

Adaptación escleral estable y bien centrada
Usando los datos avanzados del ESP reduce la necesidad de realizar múltiples adaptaciones.

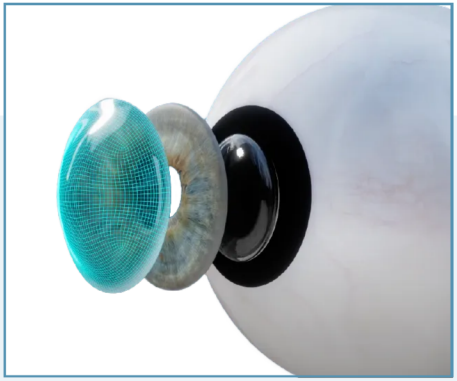

Medición completa de HOA ocular
La HOA corneal por sí sola no es suficiente, medimos todo el sistema visual.

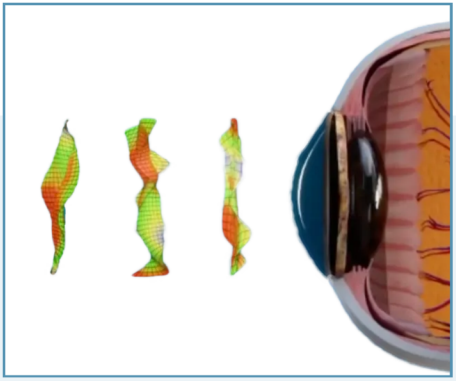

Algoritmo de diseño de lentes patentado de HOA
Utilizando el perfil HOA del paciente y los datos oculares para crear una lente HOA personalizada.

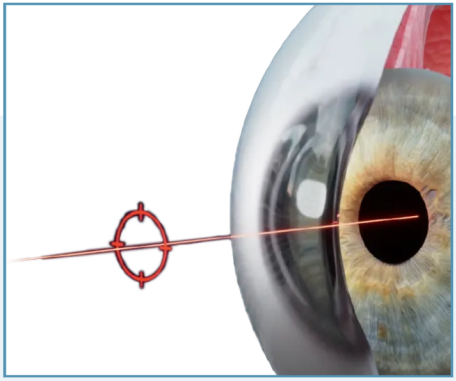

Corrección precisa en el eje exacto
Las diferencias submilimétricas pueden ser cruciales para obtener un resultado excelente.

CASO 2 | Síndrome de Ehlers-Danlos

Por la Dra. Sheila Morrison

Historial del paciente

Mujer de 24 años con queratocono y síndrome de Ehlers-Danlos (EDS). Se había sometido a una PRK con entrecruzamiento corneal para tratar un queratocono que había comenzado hace 2 años y presentaba córneas irregulares ectásicas.

La paciente tenía una visión NO SATISFACTORIA de 20/30 en ambos ojos y sufría diplopía monocular y visión fantasma, más aguda en el ojo izquierdo. Se le colocaron lentes esclerales tóricas estándar en la superficie frontal, pero no resolvieron sus trastornos visuales ni le proporcionaron una visión adecuada.

REFRACCIÓN DE GAFAS

OD: +0,75-2,00x104 20/30
OI: +1,25-2,00x069 20/30

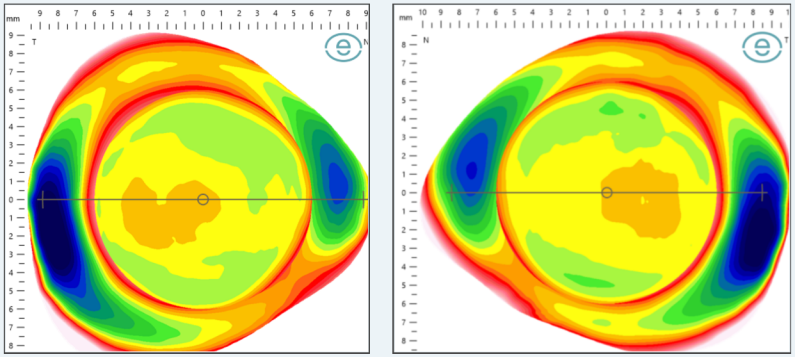

Figura 1 Mapas de elevación de ESP Bisphere OD/OS.

El ajuste fue lo más empírico posible con la tecnología actual, con un diseño de superficie posterior rápido y sencillo. El centrado de la lente y la estabilidad rotacional son cruciales para una corrección exitosa de la HOA. Se solicitaron lentes personalizados de referencia con marcas (Figura 2) para el proceso de adaptación de la HOA. No fue necesario realizar ajustes en la forma de la lente.

Lente escleral de forma libre basada en datos

Los escaneos de perfilometría se realizaron con el Eye Surface Profiler. En una sola imagen, sin uniones ni extrapolaciones, el ESP proporciona un nivel muy alto de precisión al crear mapas corneoesclerales.

Los mapas de elevación Bisphere del ESP revelaron una toricidad escleral “contraria a la regla” y un astigmatismo corneal irregular (Figura 1). Se diseñó digitalmente una lente escleral de forma libre ScanFitPRO (EyePrint Prosthetics, EE. UU.) a partir de las mediciones del ESP.

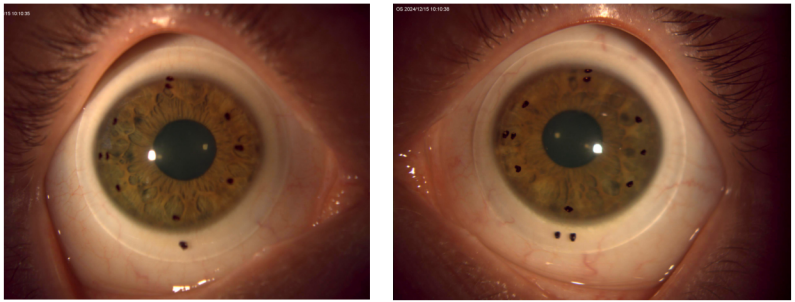

Figura 2 Lentes esclerales basales ScanFitPRO con marcas OD/OS.

Corrección de aberraciones de orden superior impulsada por frente de onda

Después de una medición ocular completa con el aberrómetro OVITZ xwave, se fabricaron las nuevas lentes esclerales potenciadas por la óptica HOA. Los datos de HOA indican que las HOA están relativamente bien corregidas, como se muestra en los gráficos (Figura 3):

- El RMS de HOA se redujo de 1,12 a 0,7 µm (una reducción del 38 %) para OD.
- HOA RMS se redujo de 1,42 a 0,45 µm (una reducción del 69%) para OI.

Después de dos ajustes de lentes ópticas HOA y algo de tiempo para neuroadaptación, las lentes resultantes le brindaron al paciente una visión nítida OD 20/25 y OS 20/20 con una disminución significativa de imágenes superpuestas y diplopía.

CONCLUSIÓN

Para pacientes con afecciones complejas como el queratocono y el síndrome de Ehlers-Danlos, las lentes esclerales diseñadas con perfilometría y corrección de la agudeza visual guiada por frente de onda ofrecen una rehabilitación visual excepcional. En este caso, la combinación de la perfilometría ESP y la tecnología OVITZ xwave abordó con éxito la diplopía y las imágenes superpuestas del paciente, lo que le proporcionó una visión clara y estable.

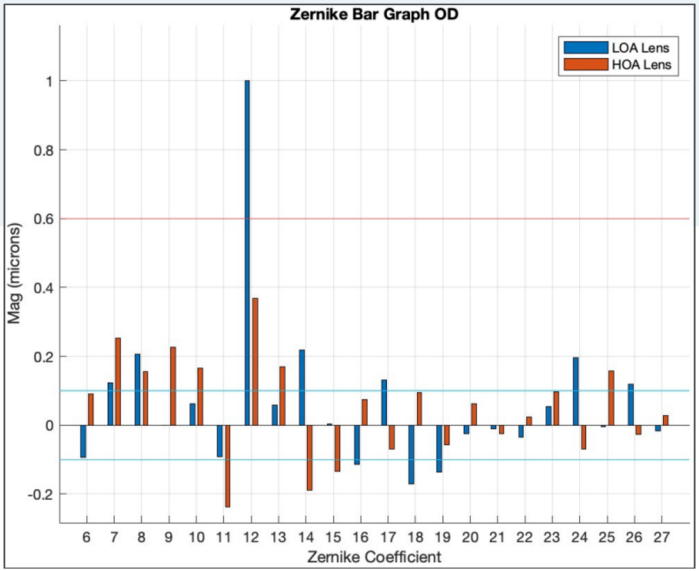

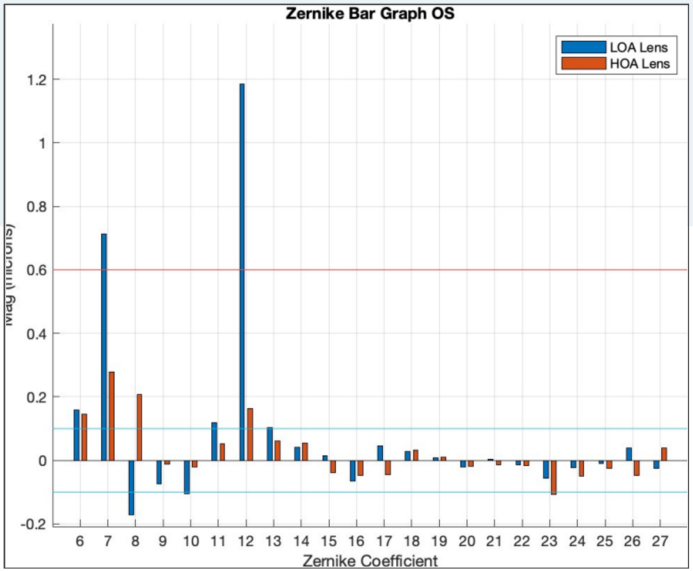

Figura 3 Comparación de polinomios de Zernike individuales del sistema OVITZ xwave (lente escleral de referencia a lente HOA final).

CASO 3 | Aberración grave de alto orden

Por el Dr. Aaron Wolf

Historial del paciente

Una mujer caucásica de 25 años con queratocono en ambos ojos se presentó después de una reticulación de colágeno corneal bilateral (CXL) realizada en 2023.

A pesar del éxito del procedimiento en estabilizar las córneas, continuó experimentando aberraciones de orden superior (HOA) graves que resultaron en una mala calidad visual.

Desafío de estabilidad rotacional

Uno de los principales desafíos en este caso fue la mínima toricidad escleral en cada ojo de aprox. 100 µm observada en la superficie ocular del paciente a una cuerda de 15 mm (Figura 1). La baja toricidad puede no ser suficiente para mantener estable rotacionalmente una lente escleral convencional, lo que la hace inadecuada para una corrección visual eficaz. Sin una estabilización adecuada, la rotación de la lente comprometería la alineación necesaria para un rendimiento óptico preciso.

Se hicieron mediciones con el Eye Surface Profiler (ESP). Cada medición contiene más de medio millón de puntos de datos, lo que permitió diseñar lentes esclerales de 'freeform' GAUDI (Valley Contax, USA) con suficientes cambios de elevación matizados para alinearse con la forma escleral, "bloqueando" eficazmente la lente a todas las variaciones geográficas mínimas disponibles, proporcionando la estabilidad rotacional necesaria (Figura 2).

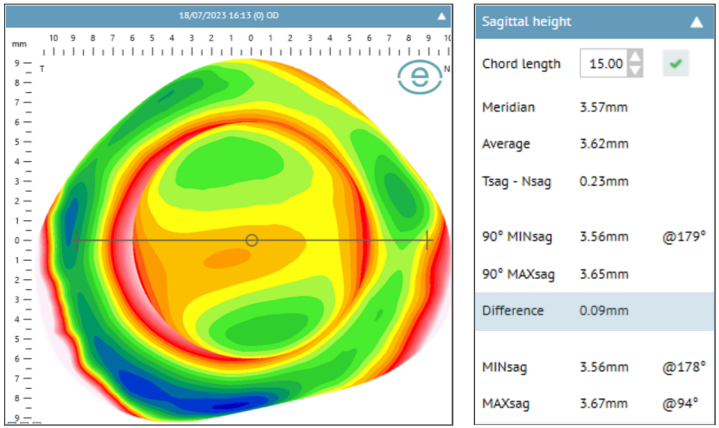

Figura 1 Mapa ESP de elevación de dos esferas y calculadora sagital (OD).

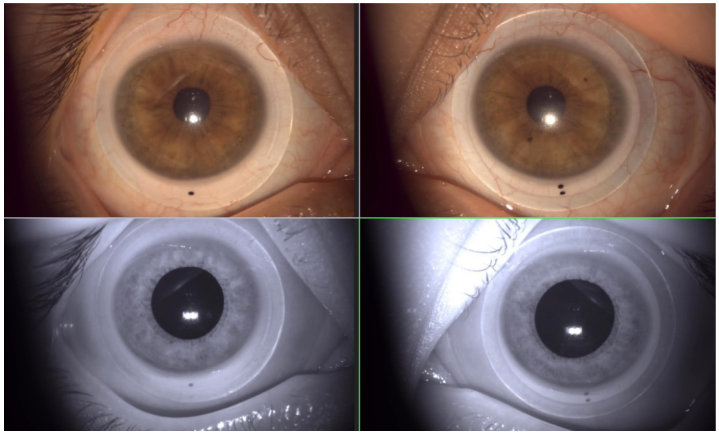

Figura 2 Fotografías en color e infrarrojas de las lentes finales que demuestran una buena alineación y centrado en ambos ojos.

Figura 3 Comparación de polinomios de Zernike individuales del sistema OVITZ xwave, lente escleral de referencia y lente HOA final, OD/OI.

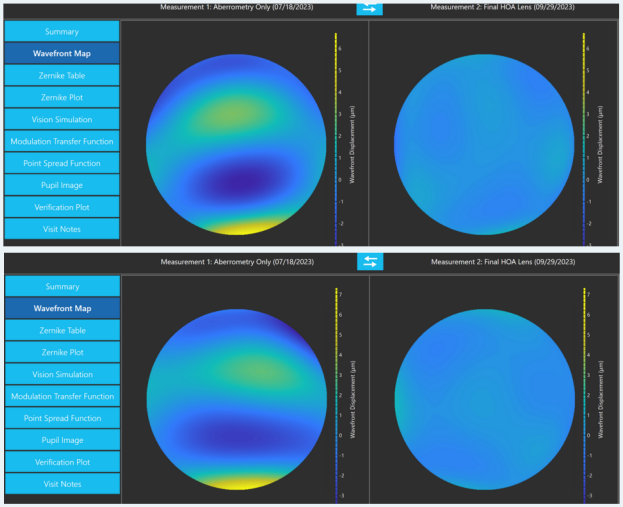

Figura 4 Mapa del frente de onda, lente de referencia a lente final.

CONCLUSIÓN

La estabilidad rotacional lograda con la personalización de lentes basada en perfilometría permitió una alineación precisa para una corrección eficaz de la HOA. Los resultados hablan por sí solos: la visión mejoró a 20/25 OD y 20/20 OI, con una reducción notable en el RMS de HOA, unas siete veces en el ojo derecho y ocho veces en el izquierdo. Este caso subraya el poder de las tecnologías avanzadas como la perfilometría y la óptica de frente de onda para transformar el cuidado de la visión para pacientes con afecciones corneales complejas, independientemente de los desafíos de la topografía escleral.

“Los avances en la perfilometría escleral y la HOA han redefinido la forma en que adaptamos las lentes esclerales. El mapeo preciso de la forma y la óptica del ojo facilita la creación de dispositivos que mejoran la comodidad y la visión. Los mejores resultados ópticos y la reducción de las alteraciones visuales impulsan una satisfacción excepcional de los pacientes, derivaciones a nuestra práctica y consolidan nuestro liderazgo en el cuidado de la visión de vanguardia”.

Dr. Sheila Morrison, OD, MS, FAAO, FSLS
Mission Eye Care, Calgary, Canadá

“La perfilometría corneoescleral y el control de la HOA han transformado la atención al paciente en nuestra práctica. El mapeo escleral preciso permite adaptaciones de lentes personalizadas que mejoran la agudeza visual y la comodidad, especialmente para afecciones como el queratocono u otras afecciones de la córnea. La incorporación del control de la HOA mejora la calidad óptica, reduciendo el deslumbramiento y los halos, lo que genera una mayor satisfacción del paciente. Este enfoque dual ha impulsado las derivaciones, ha establecido nuestra práctica como líder en corrección avanzada de la visión y ha elevado nuestro estándar de atención”.

Dr. Barry Leonard, osteópata
Centro de Queratocono de California, Panorama City, CA, EE. UU.

Agradecimientos especiales a:

Dr. Barry Leonard, OD | Centro de Queratocono de California, Panorama City, CA, USA
Dra. Sheila Morrison, OD, MS, FAAO, FSLS | Mission Eye Care, Calgary, Canadá
Dr. Aaron Wolf, OD, FAAO, FSLS, FIAOMC | Grupo de optometría de Austin, Austin, TX, USA

Distribuidor exclusivo en México:

Opti Representaciones

eaglet-eye

OVITZ

Eaglet Eye B.V.
info@eaglet-eye.com
www.eaglet-eye.com

Ovitz
info@ovitz.us
www.ovitz.us

Opti Representaciones
info@optirepresentaciones.com.mx
www.optirepresentaciones.com.mx